

Paciente: Toby
Edad: 2 Años
Especie: Canino
Sexo: Macho

Raza: Shih Tzu
Propietario: Rocio R
Veterinaria: Patas y Garras
Doctor(a): Aguedo

Fecha: lunes, 18 de enero de 2021

Directo:

Bacterias escasas
Hem : 0 - 2 x campo
Leu : 1 - 2 x campo

Gram Positivo:

Negativo

Gram Negativo:

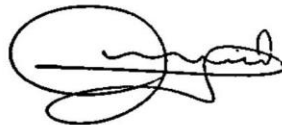
Negativo

Antibiograma

Antibiótico	Sensible	Intermedio	Resistente	Zona de Inhibición
Amikacina				
Amoxicilina				
Amoxicilina + Clavulanato				
Ampicilina				
Cefalexina				
Ceftriaxona				
Ciprofloxacina				
Clindamicina				
Gentamicina				

Observaciones:

Cristales de fosfato triple +++



Luis Martín Apolaya Gouro
Médico Veterinario Zootecnista
CMVP 4751